



Nome.....: ARUK  
Espécie.....: canina  
Sexo.....: M  
Proprietário....: Wilson Massucato

Pelagem...: dourada  
Idade.....: 4 meses  
Raça.....: Pastor Mallinois

Requisitado por: Thais Antonelli

**Exame Requerido:**

US abdome total

**Laudo Ultra-Sonográfico**

Bexiga com repleção adequada, preenchida por conteúdo anecóico homogêneo. Parede suavemente espessada, medindo 0.28 cm (cistite).

Baço tópico, com dimensão preservada, ecogenicidade mantida e parênquima homogêneo. Cápsula íntegra e regular. Vasculatura hilar sem alterações aparentes.

Fígado com dimensão mantida, contorno definido e bordos afilados, ecogenicidade conservada e parênquima homogêneo. Vasculatura sem alterações. Vesícula biliar repleta por bastante conteúdo anecóico normal. Parede normoespessada e dutos livres. Doppler com fluxo regular.

Rins em topografia habitual, simétricos entre si, medindo respectivamente o direito e o esquerdo 5.57 e 5.77 cm em seus maiores eixos. Relação córtico-medular preservada e compatível com a idade. Ausência de litíases e/ou hidronefrose. Doppler com fluxo mantido.

Adrenais não visualizadas.

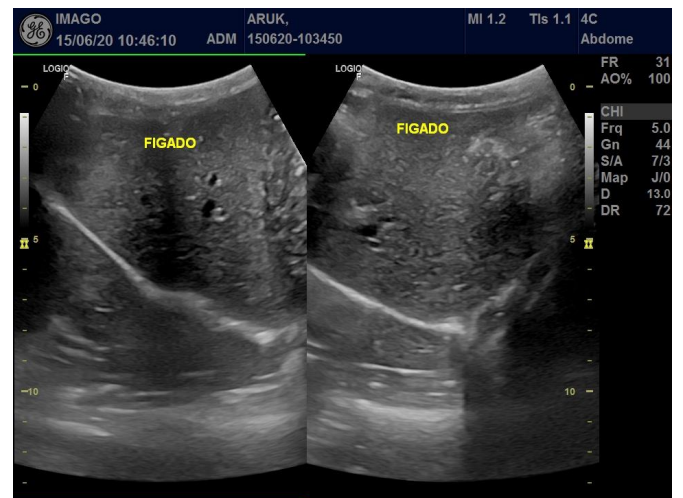
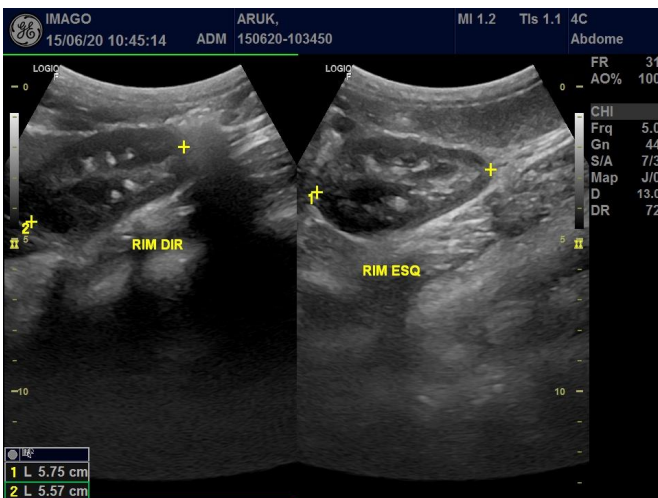
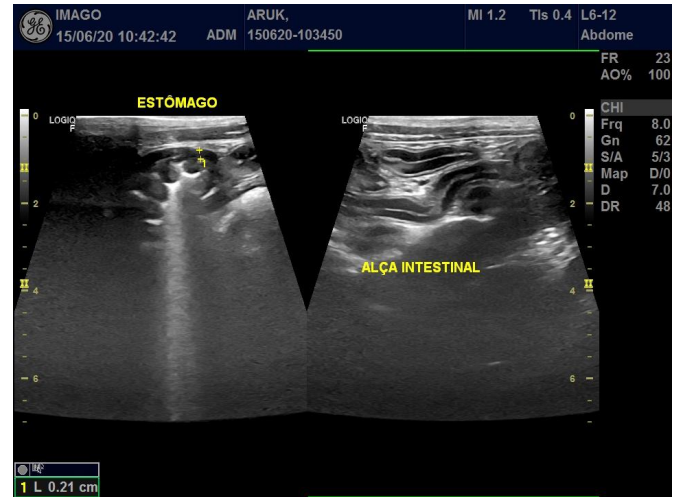
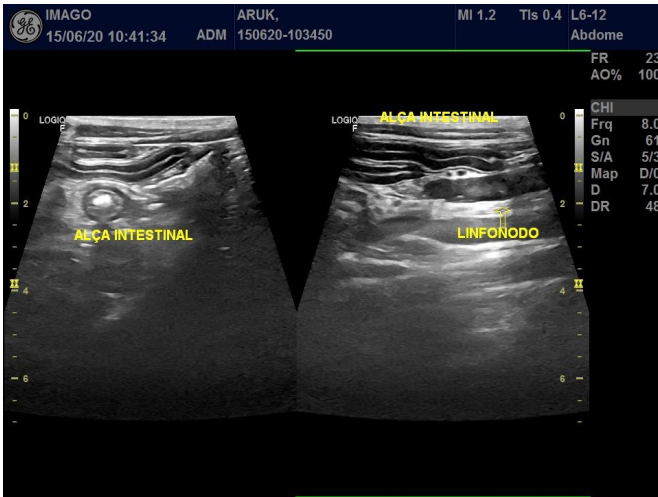
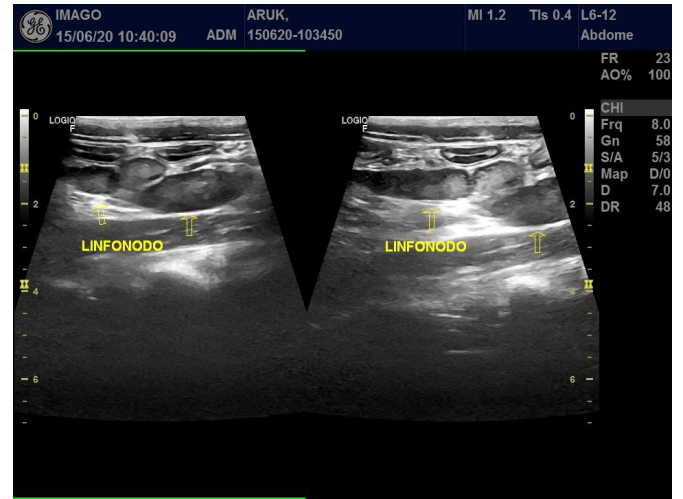
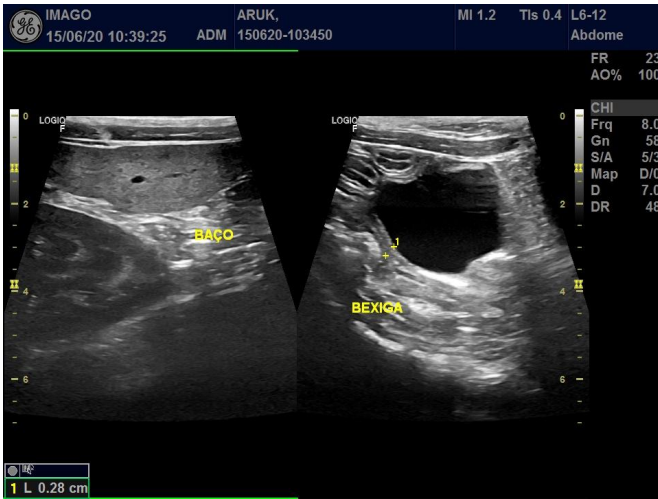
Estômago com pouco conteúdo e gás. Algumas pregas rugais aparentes e preservadas. Peristalse mantida parede normoespessada, camadas visíveis e íntegras, medindo 0.21 cm (ref. max. 0.50 cm). Alças intestinais com distribuição uniforme em cavidade, com pouco conteúdo e gás. Peristalse evolutiva mantida e parede normoespessada.

Pâncreas sem alterações ecográficas dignas de nota.

Próstata e testículos não avaliados.

Presença abundante de linfadenomegalia mesentérica\*\* e ausência de líquido livre (LL) na cavidade abdominal.

Carla Corrêa de Oliveira Bezerra  
Médica Veterinária  
CRMV SP 15166  
Piracicaba, 15 de Junho de 2020.



Imagens ilustrativas.

